ЗАКРЫТЬ БРЕШЬ

WATCH AN ANIMATION AT: GO.NATURE.COM/2XZNFE

Перелом кости, не срастающийся после первичного лечения, может привести к длительной нетрудоспособности. Скорейшему восстановлению пациентов способствует регенеративная терапия, помогающая возобновить процесс заживления кости.
*Автор **David Holmes**; иллюстратор **Lucy Reading-Ikkanda***

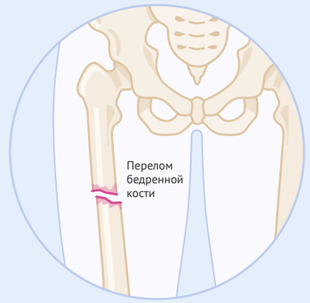

СИЛА В ЕДИНСТВЕ

Большинство переломов срастается полностью, однако в малой, но заметной доле случаев этого не происходит. Такое тяжёлое состояние, называемое несращением перелома, может приводить к длительной утрате активности и болям. Нередко для его устранения требуется хирургическое вмешательство. Чтобы определить причины несращения переломов, необходимо понять, как обычно происходит срастание кости.

СКОРЕЕ ЗА ДЕЛО

0–2 НЕДЕЛИ

Сразу после перелома кровь из разорванных сосудов внутри кости начинает сворачиваться, образуя объёмную гематому. На этой ранней стадии важно, чтобы фрагменты кости заняли положенное место — это обеспечит правильное срастание и остановит кровопотерю.

ПОСТЕПЕННЫЙ УСПЕХ

2–6 НЕДЕЛЬ

Начинает формироваться мягкая костная мозоль, состоящая из новообразованной соединительной ткани, микроскопических кровеносных сосудов, хряща и мягкой губчатой кости.

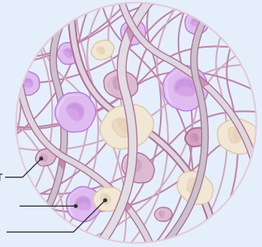

ЗАКРЕПЛЯЕМ

6–12 НЕДЕЛЬ

Через 12 недель после перелома остеобласты преобразуют мягкую костную мозоль в твёрдую. Продолжительность периода заживления зависит от места перелома — срастание крупных костей нижних конечностей может занять больше времени.

Восстановление функций сращённой кости будет продолжаться ещё несколько месяцев и лет в ответ на напряжение, возникающее при физической активности.

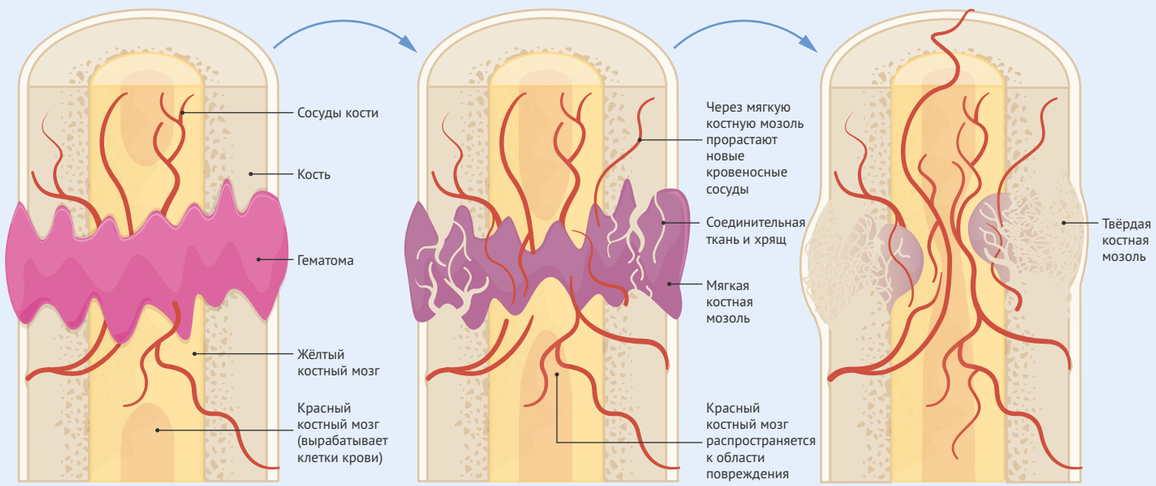

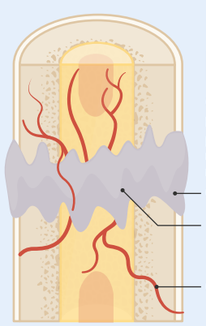

НЕСЧАСТЛИВЫЙ БРАК

6–9 МЕСЯЦЕВ

Несращение перелома костей диагностируют при невозможности полного срастания сломанной кости без дальнейшего медицинского вмешательства.

ПРЕДЕЛ ПРОЧНОСТИ

Примерно 5–10% переломов костей не срастаются[1]. Так как население развитых стран стареет, частота переломов, в том числе с несращением, будет возрастать.

В ПРОРЫВ

Обычно лечение несращения перелома кости включает хирургическое вмешательство для стабилизации места перелома и трансплантацию кости для стимуляции роста костной ткани и новых сосудов. Для более эффективного лечения таких переломов исследователи обращаются к регенеративной медицине.

Цель лечения заключается в доставке эндотелиальных клеток-предшественников (ЭКП) одного из типов мононуклеарных клеток к месту перелома, чтобы стимулировать регенерацию кровеносных сосудов и формирование костной ткани. ЭКП удаётся определить и экстрагировать из крови благодаря наличию на их поверхности маркерного белка CD34.

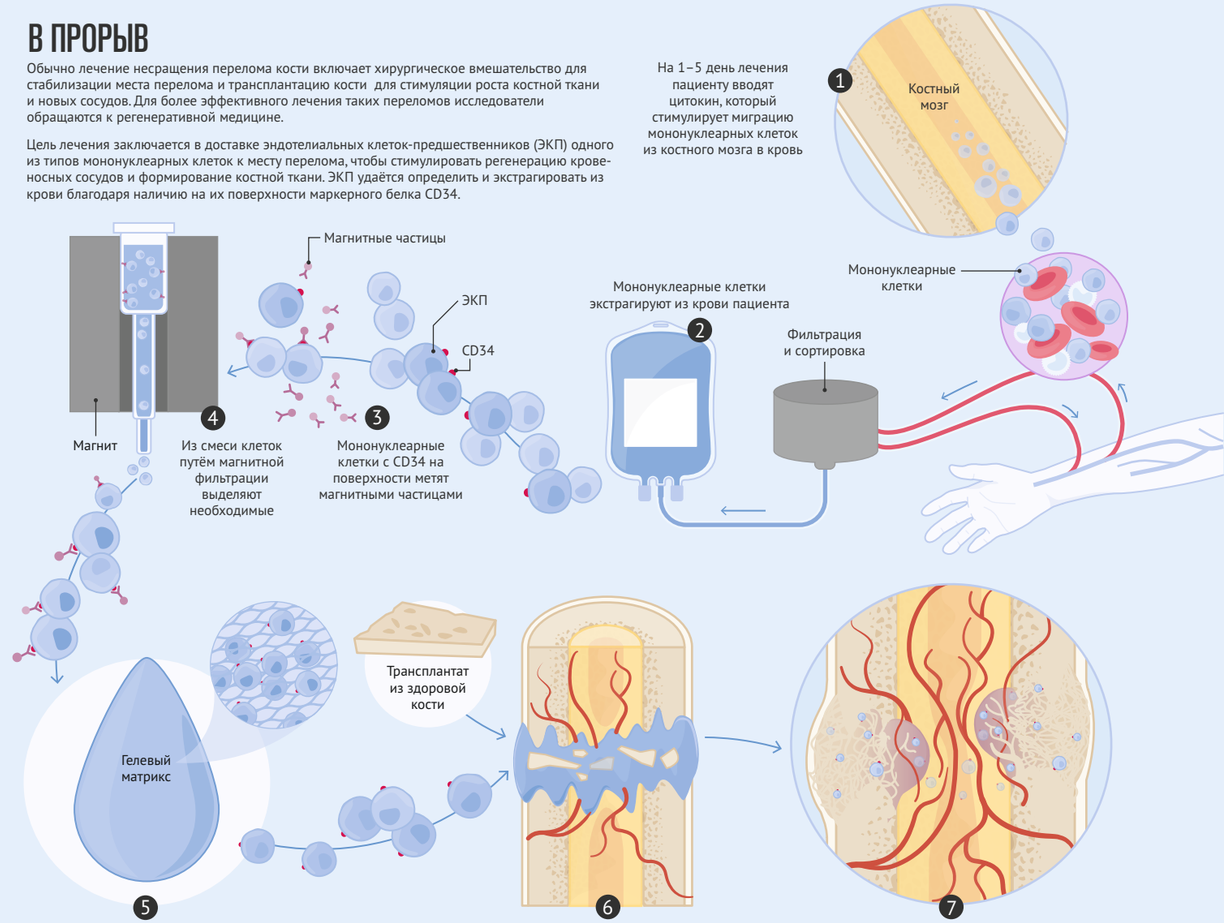

СЛЕДУЮЩИЕ ШАГИ

Исследование[4], проведённое в 2014 году в Японии, показало, что лечение переломов клетками, экспрессирующими CD34, безопасно и эффективно для всех пациентов. Однако выборка пациентов была слишком маленькой, чтобы говорить о результативности метода. В 2015 году запущено более крупное трёхлетнее исследование с участием нескольких институтов для изучения эффектов терапии клетками, экспрессирующими CD34. Результаты этого исследования должны показать, поможет ли регенеративная медицина для заживления сломанных костей.

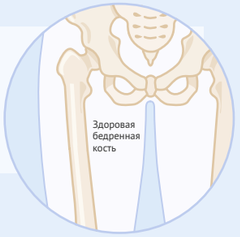

Источники: 1. Mills, L. A. & Simpson, A. H. R. W. BMJ Open 3, e002276 (2013). 2. Donaldson, L. J., Reckless, I. P., Scholes, S., Mindell, J. S & Shelton, N. J. *J. Epidemiol. Community Health* 62, 174–180 (2008). 3. Buza, J. A. III & Einhorn, T. *Clin. Cases Miner. Bone Metab.* 13, 101–105 (2016). 4. Kuroda, R. *et al. Stem Cells Transl. Med.* 3, 128–134 (2014).

MEDACH.PRO
© 2017 Macmillan Publishers Limited, part of Springer Nature. All rights reserved.